Titel

Portalvenetrombose og Budd-Chiari, diagnostik og behandling

Forfattere og korrespondance

Niels Kristian Aagaard, Flemming Bendtsen, Jens Otto Clemmesen, Annette Dam Fialla (tovholder), Line Tegtmeier Frandsen, Linda Skibsted Kornerup, Bjørn Stæhr Madsen, Lise Hobolth, kommenteret af Peter Kampmann (DSTH)

Korrespondance: Annette Dam Fialla

Afdelingen for medicinske mavetarmsygdomme, S, Odense Universitetshospital

J.B. Winsløwsvej 9

5000 Odense C

annette.fialla@rsyd.dk

Status

Første udkast:	01.04 2022
Diskuteret på DSGH's årsmøde	02.09.2022
Korrigeret udkast:	15.05.2023
Endelig guideline:	09-09-2024
Guideline skal revideres senest:	xx.xx xxxx

Afgrænsning af emnet

Denne guideline omhandler portalvenetrombose, mesenterial venetromboser ved cirrose og non-cirrose, trombose ved hepatocellulært carcinom og Budd-Chiari syndrom. Nedenfor benyttes portalvenetrombose (PVT) som betegnelse for tromboser i v. porta, v. mesenterica og v. lienalis. Budd-Chiari omhandler tromboser i v. hepatica. Denne guideline omhandler ikke øvrige forhold omkring koagulationssystemet ved cirrose.

Quick-guide

Diagnostik og udredning af portalvenetrombose

- PVT kan forekomme hos patienter med og uden cirrose. Trombosen kan præsentere sig med akut opståede mavesmerter, men en del patienter har milde, uspecifikke symptomer, som først erkendes ved fund af portosystemiske kollateraler ved billeddiagnostisk undersøgelse eller ved debut af variceblødning/ascites på baggrund af portal hypertension.
- Behov for yderligere udredning afhænger af den underliggende tilstand (se figur 1).

Figur 1. Flowchart for diagnostik og udredning af potalvenetrombose.

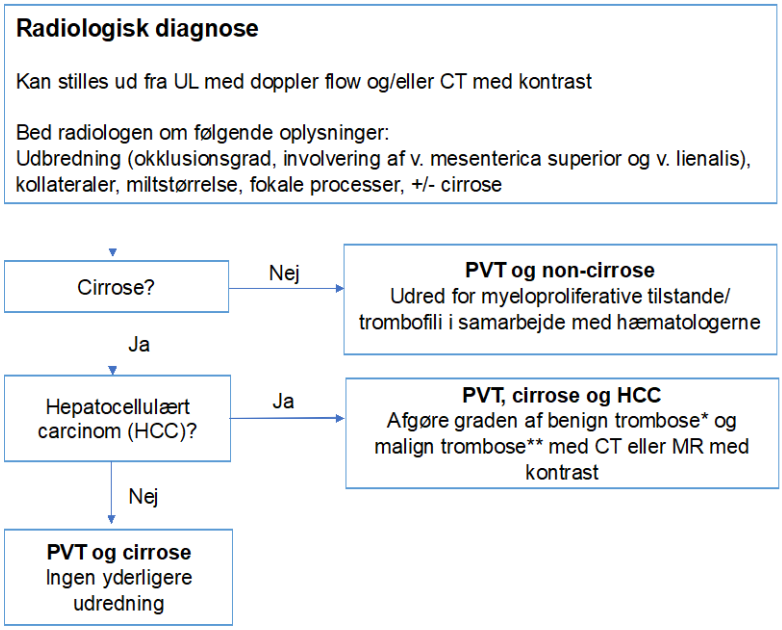

*Venøs trombose uden tumorindvækst.

**Tumortrombe med vaskulær invasion af HCC i venerne omkring leveren.

- Udredning for underliggende systemiske risikofaktorer ved PVT og non-cirrose består af
  - Undersøgelse for JAK2 mutation i perifert blod.
  - Negativ JAK2 mutation → calreticulin (CALR) mutationsundersøgelse og andre mutationer i samarbejde med hæmatologerne.
  - Knoglemarvsundersøgelse ved mistanke om hæmatologisk lidelse.
  - Koagulationsudredning skal overvejes (særligt ved anamnese med øvrige venøse tromboser)

Medicinsk behandling

- Ved PVT hos patienter med cirrose vælges imellem observation, AK-behandling eller en kombination (se figur 2).
- DOAK kan benyttes til velkompenserede cirrose patienter (Child Pugh A), men der skal udvises forsigtighed ved samtidig påvirket nyrefunktion.
- Ved dekompenseret cirrose anbefales lavmolekylært heparin (LMH). VKA eller ingen behandling.
- Malign trombose hos patient med HCC eller anden form for cancer behandles ikke, mens trombose uden tumorinfiltration hos patient med HCC behandles efter figur 2.

- PVT hos patienter uden cirrose bør behandles medmindre der er kontraindikationer til AK-behandlingen (se figur 3).

Figur 2: Flowchart for behandling af portalvenetrombose ved cirrose.

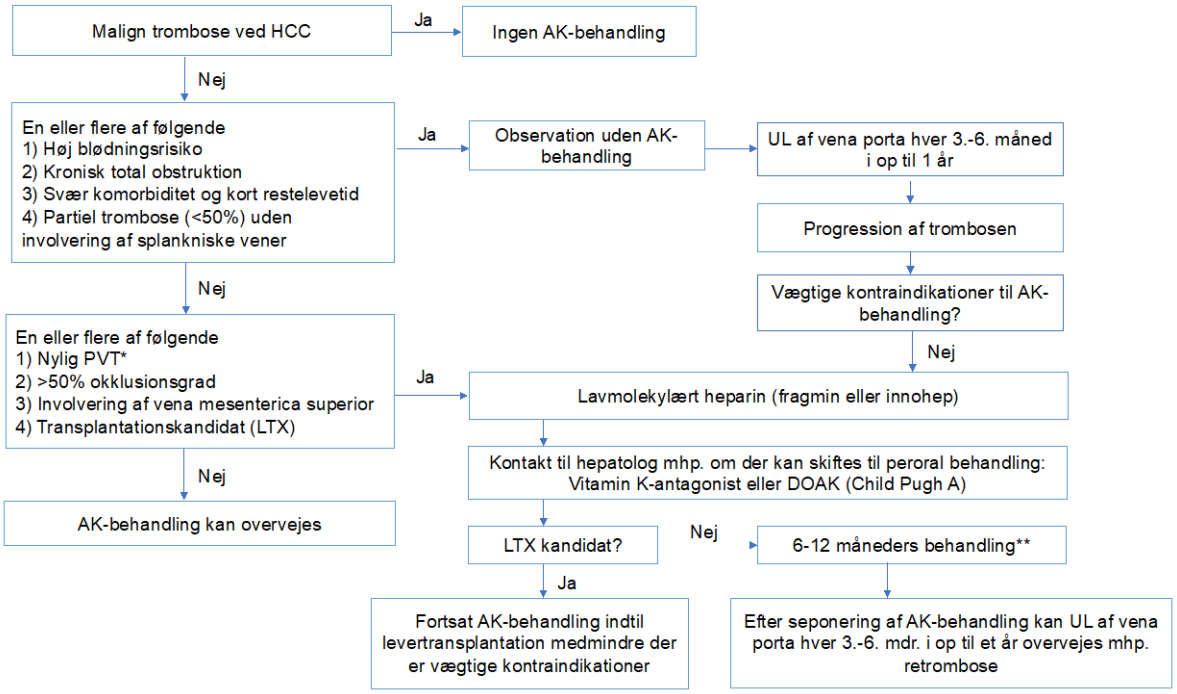

*Trombedannelse indenfor 6 måneder, men ved fund af portosystemiske kollateraler anbefales det at benytte klassifikationen kronisk.

**Ved udbredt trombosering involverende vena mesenterica superior, kan det overvejes at forlænge behandlingen op til 12 måneder.

Figur 3: Flowchart for behandling af portalvenetrombose hos patienter uden cirrose.

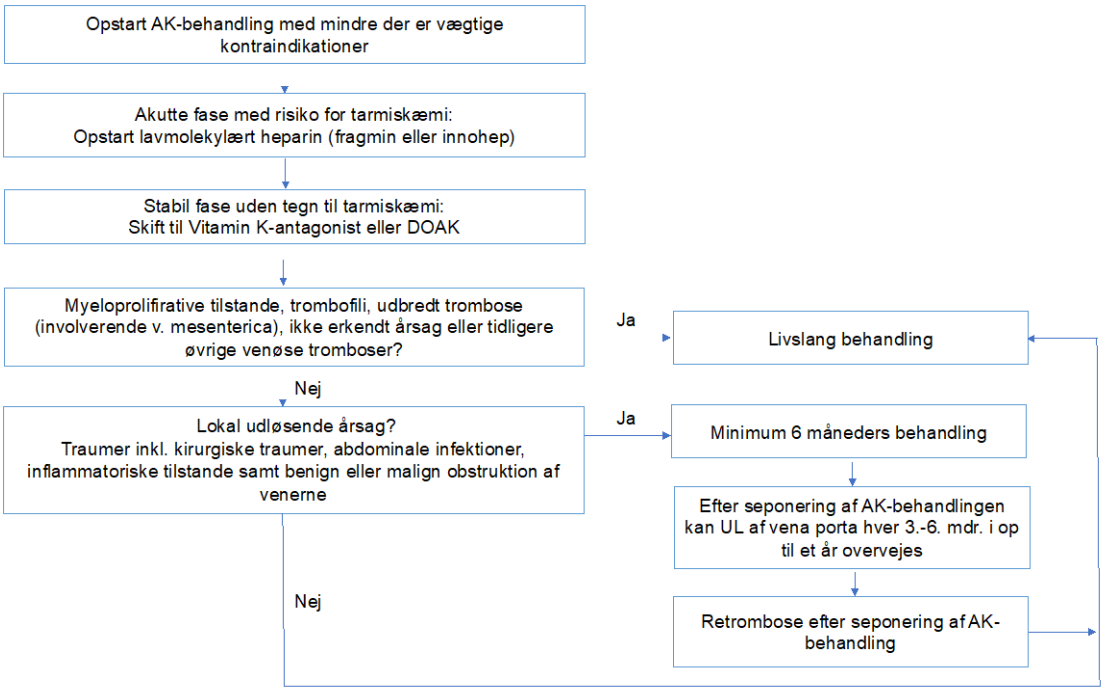

Opfølgning og kontrol

- Screening for varicer ved diagnosetidspunktet og ved 6, 12 og 36 mdr., hvis trombosen ikke er opløst.

Komplikationer

- Øsofagusvaricer, ascites og hepatisk encefalopati behandles efter gældende retningslinjer for cirrose.
- TIPS kan være en behandlingsmulighed ved behandlingsrefraktære komplikationer herunder variceblødning og skal drøftes med højtspecialiseret center.
- Patienter, der har akut abdomen og ikke har aftagende smerter efter 3 dages AK-behandling, er i høj risiko for tarmiskæmi. Disse patienter bør håndteres på højtspecialiseret center.

Budd-Chiari syndrom (BCS)

- De fleste vil debutere med mavesmerter, hepatomegali og ascites. Mere end halvdelen vil have udviklet øsofagusvaricer. Omkring 20% af tilfældene er asymptomatiske og erkendes tilfældigt.
- Der bør straks påbegyndes AK-behandling i form af LMH.
- Der skal hurtigst muligt tages kontakt til center med højtspecialiseret funktion.

Figur 4. Flowchart over diagnostik, udredning og behandling af Budd-Chiari syndrom.

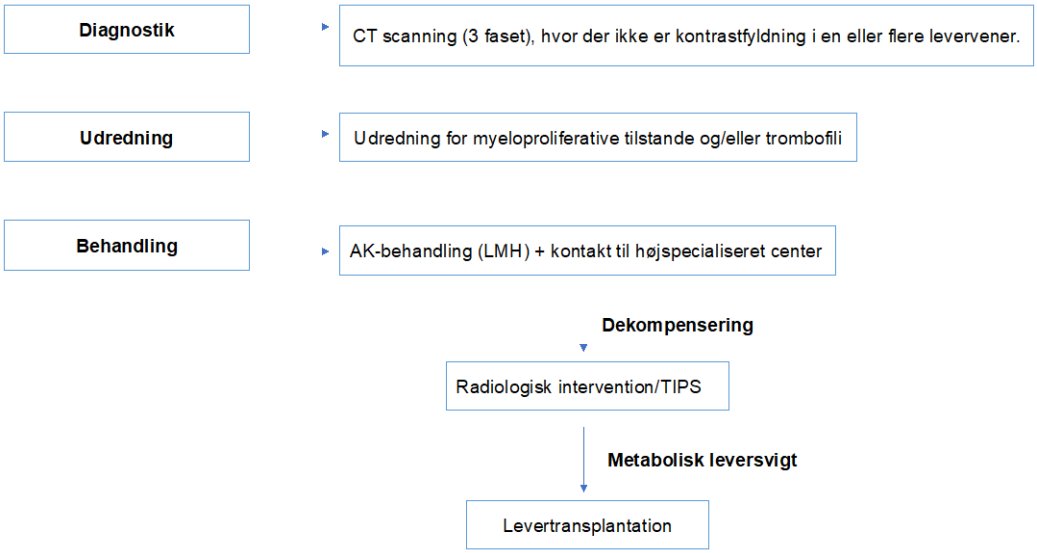

Jf specialeplanen: Intern medicin – gastroenterologi og hepatologi 2020, er BCS og PVT med uafklaret årsag, højtspecialiseret funktion. Øvrige tromboser er regionsfunktion.

Forkortelser
AK (antikoagulation), BCS (Budd-Chiari syndrom), DOAK (direkte orale antikoagulans), HCC (hepatocellulært carcinom), LMH (lavmolekylær heparin), LTX (levertransplantation), NSBB (non-selektive betablokkere), PVT (portalvenetrombose), TIPS (transjugulær intrahepatisk portosystemisk shunt), VKA (Vitamin K antagonist).

Indledning

Baggrund

Portalvenetrombose (PVT) defineres ved trombosedannelse i v. porta og/eller dennes hovedforgreninger med mulig udbredelse til v. lienalis og v. mesenterica superior (1). Budd-Chiaris syndrom (BCS) defineres ved trombosedannelse i levervenerne. PVT og BCS beskrives separat.

PVT er en heterogen tilstand i forhold til ætiologi, manifestation, naturhistorie og behandlingsmuligheder (2). PVT ses hyppigt hos patienter med cirrose, hvorimod det er en mere sjælden tilstand hos patienter uden cirrose. Tilstanden forekommer hyppigt som komplikation til maligne tilstande, særligt hepatocellulært karcinom, kolangiokarcinom og ekstra-hepatiske maligne tilstande med levermetastaser.

Forekomst af PVT

PVT er en hyppig komplikation til cirrose og prævalensen stiger med sværhedsgraden af cirrosen fra omkring 1% ved kompenseret cirrose og op til 25% hos levertransplantationskandidater (1). Incidensen hos patienter med fremskreden cirrose er estimeret til 10-15% per år (3-5). Prævalensen hos patienter uden cirrose er < 1% (6).

Inddeling

Inddelingen i undertyper tjener det formål at være rettesnor i både udredningen og behandlingen. Den primære inddeling er baseret på tilstedeværelsen af underliggende cirrose eller ej, med eller uden malignitet. Dernæst underinddeles i akut versus kronisk. Guideline fra AASLD anbefaler dog, at begrebet ”nylig” (engelsk *recent*) benyttes i stedet for akut (2). Rationalet er, at eftersom de fleste patienter ikke udvikler symptomer, er det svært at vurdere, hvornår trombosen reelt er dannet, og vurderingen kommer ofte til at foregå retrospektivt. Begrebet ”nylig” dækker over trombosedannelse indenfor de seneste 6 måneder. I dette arbejde benyttes ”nylig”. ”Kronisk” dækker over obstruktion som har varet længere end 6 måneder. Ved fund af portosystemiske kollateraler anbefales det at benytte klassifikationen kronisk, selvom kollateraler kan udvikles inden for uger (2). Er der forudgående kollateraler til stede er klassifikationen mere vanskelig, og denne må bero på en klinisk vurdering. Slutteligt inddeles der efter okklusionsgrad (<50%, >50%, 100%) eller kavernøs transformation, hvor den oprindelige v. porta ikke længere er synlig (7).

Komplikationer

Komplikationerne afhænger af den tilgrundliggende leversygdom, udbredelsen af trombosen og okklusionsgraden. Hos patienter med cirrose har tromboseringen ofte beskeden hæmodynamisk effekt og er ofte asymptomatisk. Trombosen findes ofte tilfældigt ved UL eller CT i forbindelse med kontrol eller ved udredning af årsag til dekompensering (8). PVT hos cirrose patienter øger risikoen for variceblødning og ascitesdannelse. Ved PVT hos patienter uden cirrose kan de samme (typer) komplikationer opstå. Prognosen er som udgangspunkt afhængig af den tilgrundliggende lidelse, både ved cirrose og non-cirrose.

Definitioner:

- PVT er defineret ved trombosedannelse i v. porta og/eller dennes hovedforgreninger med mulig udbredelse til v. lienalis og v. mesenterica superior.
- Der skelnes mellem PVT ved cirrose, malignitet og non-cirrose, da udredning og behandling er forskellig.

Evidensniveau for kliniske rekommandationer		
Evidensbaserede anbefalinger	Evidensniveau	Anbefaling
Inddeling		
Inddeling i undertyper er rettesnor for udredning og behandlingen	2b	B
Portalvenetrombose ved cirrose med og uden HCC		
Diagnostik		
PVT kan diagnosticeres ved UL med høj sensitivitet	2b	B
3 faset CT-scanning med kontrast bør udføres mhp udbredning, komplikationer og differentialdiagnoser	3a	B
Der skelnes mellem benign og malign trombose ved hjælp af CT med kontrast	2b	B
Medicinsk behandling		
Der vælges observation eller AK-behandling	2b	B
Behandlingsindikationen styrkes ved; a) Nylig trombose b) Trombosegrad > 50 % c) Transplantationskandidat d) Trombosen involverer v. mesenterica superior eller andre splankniske vener e) Progression af trombosen under observation	2b	B
Observation bør vælges ved; a) Partiel trombose uden involvering af øvrige splankniske kar b) Særlig høj blødningsrisiko c) Svær comorbiditet ved forventet kort restlevetid d) Kavernøs omdannelse af v. porta	2b	B
Der foreligger bedst evidens for LMH og VKA med target INR 2-3	2b	B
DOAK kan benyttes ved Child Pugh A cirrose og normal nyrefunktion	2b	B
Behandlingsvarigheden afhænger af udbredningen og patientrelaterede faktorer, da recidivrisikoen er høj	3a	B
AK behandling benyttes udelukkende ved benigne tromboser	2b	B
Komplikationer		
Der bør screenes for varicer, og højrisikovaricer behandles efter	1a	A

gældende retningslinjer		
Øvrige komplikationer (f.eks. HE og ascites) behandles efter gældende retningslinjer	1b	A
TIPS er en behandlingsmulighed i udvalgte tilfælde	1b	A
Portalvenetrombose hos patienter uden cirrose		
Udredning		
Der er ofte mere end en udløsende faktor, så udredning anbefales i de fleste tilfælde.	2b	B
Behandling		
Nylig PVT ved non-cirrose behandles med LMH i terapeutiske doser, evt. erstattet af VKA eller DOAK i minimum 6 måneder	2b	B
Behandlingsvarigheden afhænger af den tilgrundliggende risikofaktor. Der anbefales livslang behandling ved a) Systemiske risikofaktorer b) Ekstensiv udbredning c) Recidiv ved pausering af AK-behandling.	2b	B
Komplikationer		
Der anbefales screening for gastroøsofagale varicer efter 6, 12 og 36 måneder ved fortsat trombosering	2b	B
Komplikationer skal behandles efter gældende retningslinier	3a	B
TIPS kan være en behandlingsmulighed ved behandlingsrefraktær variceblødning og/eller tarmiskæmi	3a	*B*
Budd-Chiari Syndrom		
Udredningen bør foregå som ved PVT hos non-cirrose	3a	*B*
Alle BCS behandles initialt med LMH i terapeutiske doser, senere som ved PVT	2b	B
Ved diagnosetidspunktet henvises til højtspecialiseret center	4	C

Litteratur søgningsmetode

Portal venous thrombosis: 5531
Portal venous thrombosis AND cirrhosis: 1404
Portal venous trombosis AND anticoagulation: 1162 artikler hvor man fandt 3 relevante metaanalyser og 4 metaanalyser, hvor det var i forbindelse med kirurgi (splenektomi/bariatrisk kirurgi). Man fandt 3 relevante RCT
Portal venous trombosis AND TIPS: 242 med 1 metaanalyse og 4 RCT
Portal venous trombosis AND non cirrhosis: 214 og ingen metanalyser eller RCT

Desuden er følgende guidelines gennemgået EASL 2015 og AASLD 2020 samt Baveno VII

I alt er valgt 108 artikler til gennemgang og i denne guideline er der inkluderet 50.

Seneste søgning er 1. maj 2022

Emneopdelt gennemgang

Problemstilling 1 :Portalvenetrombose (PVT) hos patienter med cirrose med og uden HCC

Patofysiologi og risikofaktorer:

Hos patienter med cirrose er den virchowske triade i ubalance med kompromitteret hepatisk blodgennemstrømning, koagulationsforstyrrelser og endotheldysfunktion (5, 9, 10). Sværhedsgraden af cirrose og eventuel tilstedeværelse af portosystemiske shunts reducerer flowet i vena porta. Reduceres dette flow til under 15 cm/s øges risikoen for PVT signifikant (9, 11). Nonselektive betablokkere (NSBB) reducerer det portale inflow og en nylig metaanalyse fandt, at risikoen for PVT øges med en faktor 4 under denne behandling (12). Fundet har ikke kunne bekræftes i et stort prospektivt spansk studie, hvor cirrosepatienter uden PVT ved inklusion blev fulgt i 4 år, uden man fandt sammenhæng mellem NSBB og udvikling af PVT (11).

Cirrosepatienter har en nedsat evne til at opretholde den hæmostatiske balance. Både pro- og antikoagulationsfaktorer syntetiseres i leveren og kan påvirkes ved progression af cirrose. Tilstedeværelsen af faktor V Leiden og G20210A prothrombin-gen mutationer, forhøjet faktor VIII og X, samt lav protein C og antitrombin er koagulationsabnormiteter der nævnes i forbindelse med PVT (11, 13, 14). Hvor stor betydning disse abnormiteter har i en cirrose-population er usikkert, hvorfor det ikke generelt anbefales at trombofili-udrede cirrosepatienter med PVT (2, 8). Trombocytopeni ses ved portal hypertension med splenomegali og er i flere studier fundet at være en uafhængig risikofaktor for PVT (5, 11)

Er NASH den underliggende årsag til cirrose, synes risikoen for PVT at være særligt øget. (15). I et stort amerikansk transplantationsdatabase-studium havde patienter med højrisiko-NASH (alder>60 år, BMI> 30 kg/m^2 , DM og hypertension) større risiko for PVT end patienter, som blev transplanteret af anden årsag (16).

PVT hos cirrosepatienter er en selvstændig risikofaktor for blødning fra øsofagusvaricer, ascitesdannelse og associeret til et dårligere outcome med øget 6-ugers mortalitet efter variceblødning på 36% mod 16% hos patienter uden PVT (3, 4, 17).

Behandlingsmålet er hel eller delvis rekanalisering og dette er associeret med reduceret mortalitet (18).

Vaskulær invasion af HCC ind i venerne omkring leveren ses hyppigt og giver anledning til malign venetrombose. Maligne tromboser ses hyppigst i portalvenen og dens grene, men kan også ses sv.t. levervenerne og vena cava inferior (19, 20). Malign PVT med indvækst fra tumor i portalvenen ses hos op til 40% ved diagnosetidspunktet for HCC og er en negativ prognostisk faktor, da det er udtryk for tumors aggressivitet (21, 22). Tilstedeværelsen af vaskulær invasion ved HCC er et eksklusionskriterium for levertransplantation pga. høj recidivrate af HCC (23, 24). Der kan også opstå venøs trombose uden

tumorindvækst hos patienter med cirrose og HCC. Disse non-malign PVT adskiller sig ikke fra PVT hos patienter med cirrose uden HCC.

Diagnostik

PVT ved cirrose findes hyppigst tilfældigt i forbindelse med billeddiagnostik i anden anledning, eller ved udvikling af variceblødning eller ascites. Trombosen blokerer portalkredsløbet og giver stase i det splankniske kredsløb med udvikling af præhepatisk/præsinusoidal portal hypertension. Risikoen for tarmiskæmi på baggrund af PVT hos cirrosepatienter er mindre end hos patienter uden cirrose, da hovedparten allerede har dannet et kollateralt netværk. Abdominale smerter kan imidlertid være første symptom ved nylig PVT eller forværring af en eksisterende. Objektivt vil de kliniske fund ikke adskille sig fra en patient med cirrose og portal hypertension uden PVT (25).
Dog kan man ved PVT med svær langvarig portal hypertension se portal kolangiopati, som opstår ved at de kollaterale vener komprimerer galdevejene hyppigst i hilus. Tilstanden er oftest asymptomatisk, men kan medføre galdestase med ikterus, hepatisk kløe og kolangitis.

Biokemi

Biokemisk er der hyppigt trombocytopeni, evt. pancytopeni som følge af splenomegali og sekvestrering af trombocytterne, og ved den relativt sjældne tilstand, portal kolangiopati ses kolestatisk leverbiokemi med forhøjet bilirubin og basisk fosfatase. Disse biokemiske markører adskiller sig ikke fra det, der i øvrigt kan ses ved cirrose, men ved en pludselig ændring hos en i øvrigt stabil patient uden anden oplagt årsag, bør PVT mistænkes.

Billeddiagnostik

Ved UL med doppler findes hyperdenst materiale i venen og nedsat eller manglende flow i v. porta (sensitivitet 90% ved komplet trombose og 50% ved partiel trombose) (26).
Det anbefales, at der efterfølgende udføres en 3-faset CT med kontrast for at bekræfte UL-fundet. Her efterspørges beskrivelse af udbredningen af trombosen. Desuden anbefales beskrivelse af eventuelle portosystemiske shunts, miltstørrelse, samt afklaring af evt. prædisponerende faktorer inkl. malignitet. Ved variceblødning anbefales det, at man skrider direkte til CT/MR indenfor samme indlæggelse (7). Ved en kronisk trombose ses typisk talrige kollateraler i porta hepatis, hvorimod der ved den nylige trombose ofte endnu ikke er dannet et kollateralt vene-netværk, trods cirrose. Kollateraler kan være til stede som følge af kroniske portal hypertension, så ofte er tidsangivelsen for debut af PVT vanskelig at afgøre ved samtidig tilstedeværelse af cirrose, medmindre der er kliniske symptomer forbundet hermed.

Ved HCC er det helt afgørende at kunne skelne mellem non-malign og malign PVT pga. den store forskel i behandlingsmuligheder, herunder levertransplantation, og forskel i prognosen. Guldstandarden til at diagnosticere malign PVT er finnålsaspiration fra trombosen mhp. cytopatologisk påvisning af tumorceller, men i praksis benyttes billeddiagnostik, da det er non-invasivt, hurtigere og har større tilgængelighed.

Trefaset CT eller MR med kontrast er de mest sensitive modaliteter til at påvise malign PVT (27-29) Den maligne PVT er hypervaskulær, og har et arterielt opladningsmønster som HCC. I tvivlstilfælde eller ved allergi over for kontrastmidler kan UL med Doppler støtte diagnosen af malign PVT ved at påvise pulsatilt flow i tromben (28, 29).

Behandling af PVT

Håndteringen af PVT kan være observation uden aktiv behandling eller medicinsk antikoagulationsbehandling (AK-behandling). Formålet med behandlingen er rekanalisering af v. porta og/eller forebyggelse af yderligere trombosering af portalvenen. Behandlingen af PVT vil i hovedparten af tilfældene bestå af AK-behandling (30). Det er dog dårligt belyst, hvilke patienter der profiterer af dette. Hos asymptomatiske patienter med cirrose, hvor der påvises en portalvenetrombose, styrkes behandlingsindikation når;

a) Nylig trombose (< 6 mdr)
b) Tromboseringsgrad > 50%
c) PVT involverer v. mesenterica superior eller andre splankniske vener
d) Patienten er transplantationskandidat, hvor trombosen kan besværliggøre det operative forløb
e) Progression af trombosen under observation.

Omvendt bør observation uden aktiv behandling særligt overvejes hos patienter med

a) Partiel trombose uden yderligere involvering af splanknikus,
b) Patienter hvor der vurderes særlig høj blødningsrisiko
c) Svær ko-morbiditet med nedsat forventet levetid
d) Kronisk total obstruktion af v.porta med kavernøs omdannelse (30).

Fra metaanalyser vides det, at 42% spontant rekanaliserer og dette kan øges til 72% hos patienter der antikoaguleres (31, 32). Timing af behandling er vigtig, idet sandsynligheden for rekanalisering øges, hvis behandlingen iværksættes inden for 6 mdr. (33). Da rekanalisering af PVT oftest foregår inden for de første 6 mdr., anbefales dette som behandlingslængden. Hvis trombosen strækker sig udenfor v. porta, eksempelvis ned i v. mesenterica superior, kan det overvejes at forlænge behandlingen op til 12 mdr., da disse er vist at kunne rekanalisere op til 12 mdr. efter behandlingen er påbegyndt.(31)

Risikoen for recidiv af PVT er op til 38% inden for det første halve år efter behandlingsophør, hvorfor profylaktisk behandling kan overvejes (31). Er patienten kandidat til transplantation, bør behandlingen fastholdes, medmindre der er vægtige kontraindikationer (7) . Hvis trombosen er udbredt med involvering af særligt v. mesenterica superior, bør man også overveje at fastholde behandlingen. Hvis AK-behandling seponeres, kan kontrol med UL hver 3-6 måned overvejes det følgende år for at kontrollere, om vena porta er åbentstående.

Der foreligger bedst evidens for behandling med lav molekylært heparin (LMH), (Fragmin 200ie/kg eller Innohep 175 ie/kg) og vitamin K-antagonister (VKA) (med target INR 2-3) mens erfaringerne med direkte orale antikoagulantia (DOAK) vokser. For nuværende synes safety profilen for DOAK blandt kompenserede cirrose patienter (Child Pugh A) ikke at adskille sig væsentligt fra andre patienter uden cirrose (32, 34-36).

Der skal dog udvises forsigtighed ved påvirket nyrefunktion. Ved dekompenseret cirrose er der en øget risiko for bivirkninger herunder blødning ved brug af DOAK, og denne behandling frarådes (7, 37).

Malign PVT giver ikke anledning til AK-behandling. Non-malign PVT hos HCC-patienter, evt. kombineret med malign PVT, behandles som tidligere anført under cirrose og PVT.

Behandling af komplikationer

Varicer:

Der bør screenes for varicer og gerne forud for evt. påbegyndelse af AK-behandling. Ved fund af højrisiko varicer behandles med non selektiv betablokker (NSBB) eller ligering som beskrevet i *DSGH's guideline* (https://dsgh.dk/lever/). Det er ikke undersøgt hvilken behandlingsmodalitet, der bør foretrækkes. I BAVENO VII anbefales det, at man følger behandlingsvejledningen for cirrose.

Som sekundær profylakse har TIPS vist sig at være mere effektiv til at forebygge reblødning fra varicer end gentagne endoskopiske ligeringsseancer suppleret med NSBB. Endvidere viste studierne højere hyppighed af rekanalisering af venen ved TIPS end kombineret endoskopisk behandling og NSBB (op til 64,9% vs. 19,4%) uden større risiko for komplikationer, men effekten kunne ikke måles i reduceret mortalitet (38, 39).

Ascites og hepatisk encephalopati (HE)

Ascites og HE behandles efter gældende retningslinjer hos patienter med cirrose og PVT. *Guidelines herfor findes på DSGH's hjemmeside.*

Transjugulær intrahepatisk portosystemisk shunt (TIPS)

Formålet med en TIPS hos en patient med cirrose og PVT er som oftest at reducere risikoen for variceblødning, kun sjældent for at afhjælpe ascites. De tekniske muligheder for TIPS-anlæggelse afhænger af, om der er tale om en nylig, symptomgivende trombose i portåresystemet (transjugulær anlæggelse) eller om der er tale om mere kronisk PVT med kollateral dannelse i portalområdet (transjugulær, transhepatisk eller transsplenisk adgang med efterfølgende stentanlæggelse). Der kan ikke gives specifikke anbefalinger om man skal søge at anlægge TIPS hos en patient med cirrose og PVT. I praksis benyttes TIPS ved variceblødning eller helt ved truende tarmiskæmi. Det er en individuel vurdering mellem henvisende læge, patient og TIPS-center. Ved TIPS-anlæggelse med trombefjernelse (og efterfølgende øget flow) bortfalder indikation for AK-behandling (40) .

Kliniske rekommandationer 1

Diagnostik

- PVT kan diagnosticeres ved UL med høj sensitivitet

- 3 faset CT-scanning med kontrast bør udføres mhp. udbredning, komplikationer og differentialdiagnoser
- Ved HCC anbefales billeddiagnostik (helst tre-faset CT – eller MR med kontrast) mhp. malign karindvækst og/eller benign trombemasse

Medicinsk behandling

- Der vælges observation eller AK-behandling afhængig af varighed siden debut, trombosegrad, udbredning, transplantationskandidatur, komorbiditet og blødningsrisiko
- Der foreligger bedst evidens for LMH og VKA med INR target 2-3, DOAK kan benyttes ved Child A cirrose med normal nyrefunktion
- Behandlingsvarigheden afhænger af udbredningen og patientrelaterede faktorer, da recidivrisikoen er høj
- Ved udelukkende malign komponent (karindvækst) er AK-behandling ikke indiceret

Komplikationer

- Der bør screenes for varicer.
- Højrisikovaricer behandles med NSBB eller ligering
- Øvrige komplikationer behandles efter gældende retningslinjer
- TIPS er en behandlingsmulighed i udvalgte tilfælde

Problemstilling 2: Portalvenetrombose (PVT) hos patienter uden cirrose

PVT hos patienter uden cirrose, såkaldt non-cirrotisk PVT, kan manifestere sig med akutte eller kroniske symptomer, og en række systemiske og lokale risikofaktorer har betydning for forekomsten.

Risikofaktorer

Dominerende systemiske risikofaktorer er myeloproliferative neoplasmer (MPN) inklusiv isoleret positiv JAK-2 (V617F), paroksystisk nokturn hæmoglobinuri, kongenit og akvisit thrombofili samt orale antikontraceptiva. Lokale risikofaktorer i form af traumer inklusiv kirurgiske traumer, abdominale infektioner og andre inflammatoriske tilstande samt benigne og maligne fokale processer, som giver anledning til obstruktion af venerne, relaterer sig overvejende til PVT (2, 8, 41). Der kan også forekomme PVT ved tilstedeværelse af anden typer cancer intraabdominalt uden indvækst i portalvenen (42, 43). Desuden ses også PVT ved akut pancreatitis(44, 45)

Der ses også en øget risiko for PVT ved de tilstande, som betegnes non-cirrotisk portal hypertension, hvoraf porto-sinusoidal vascular disorder (PCVD) er er den bedst karakteriserede (46). Her ses der portal hypertension uden tilstedeværelse af cirrose.

Diagnose af PVT

Nylig PVT diagnosticeres typisk hos en patient med akut opståede mavesmerter, hvor trombosen visualiseres med CT eller UL (3, 8). Ved udvikling af venøs mesenteriel trombose og tarmiskæmi er

dødeligheden høj. En del patienter har milde, uspecifikke symptomer, hvorfor diagnosen kan overses og først anerkendes ved fund af portosystemisk kollateraler ved billeddiagnostisk undersøgelse eller ved debut af variceblødning på baggrund af udviklet portal hypertension.
UL med doppler vil ofte kunne påvise trombosen, men en sikker afgrænsning af udbredningen sikres ved CT- eller MR-angiografi.

Udredning

Der er typisk mere end 1 risikofaktor ved trombose i det splankniske gebet, **derfor anbefales udredning for systemiske risikofaktorer i de fleste tilfælde**. Vi anbefaler undersøgelse for JAK2 V617F mutation i perifert blod. Er den negativ suppleres med undersøgelse for andre mutationer i NGS-MPN-panelet i samarbejde med hæmatologerne. Hæmatologisk udredning inkl. knoglemarvsundersøgelse ved mistanke om hæmatologisk lidelse og koagulationsudredning bør overvejes, særligt hvis der er en anamnese med venøse tromboser og der ikke er andre velforklarede årsager (3, 7). Hvis der er plausible lokale risikofaktorer i forbindelse med trombosedannelsen, kan yderligere udredning undværes.

Behandling

AK-behandling af PVT hviler på et prospektivt studie (41), prospektive case-serier, retrospektive studier og ekstrapolation af behandlingsalgoritmer fra dyb venetrombose og lungeemboli. Spontan opløsning af ikke-cirroserelaterede PVT er ualmindelig, og AK-behandling bør påbegyndes omgående.
Behandlingen af akut PVT sigter mod;

a) at modvirke yderligere trombosering og dermed risikoen for intestinal iskæmi og
b) at opnå rekanalisering af venen.

I det prospektive multicenter studie som foreligger, blev 95 patienter AK-behandlet i mediant 234 dage. Elleve patienter blev behandlet med VKA, de øvrige med heparin eller LMH. Hos ca. en tredjedel sås rekanalisering (41). Der er ingen prospektive sammenlignende studier til afklaring af, hvilken form for AK der bør anvendes; (LMH, VKA eller DOAK), men klinisk praksis er straks at iværksætte LMH behandling i doser svarende til dyb venetrombose og lungeemboli evt. erstattet af VKA. Nyligt er dog publiceret et retrospektivt single center-studie hvor, hvor DOAK synes mere effektive med hensyn til trombose-opløsning, og gav anledning til færre blødningsepisoder (47). Blødningsrisikoen synes at være lav ved AK-behandling (41) og ikke højere hos patienter med PVT, som AK-behandles fremfor patienter, som ikke behandles (48).
Behandlingsvarighed og værdien af profylaktisk behandling mod recidiverende trombosering er uafklaret.
Ved PVT og mesenteriale tromboser med lokal udløsende årsag anbefales behandlingsvarighed på mindst 6 mdr. (7, 8). Ved identifikation af systemiske risikofaktorer i form af myeloproliferative tilstande bør AK-behandlingen være livslang, og ved identifikation af trombofili og/eller anamnese med tidligere venøse tromboser i andre gebeter vil der ofte være indikation for livslang AK-behandling. Seponeres AK-behandling, vil der fortsat være en risiko for retrombosering. Derfor anbefales det, at disse patienter følges med billeddiagnostik efterfølgende. Retrombose vil indicere genoptagelse af AK-behandling livslangt (7).
Når akut pancreatitis er den udløsende årsag er de ikke sikker evidens for at AK behandling øger rekanalisering (44). Behandling her vil derfor hvile på et individuelt skøn.

Komplikationer

Langtidskomplikationerne ved non-cirrotisk PVT adskiller sig fra det, der ses ved PVT hos cirrosepatienter. Udviklingen af øsofagusvaricer er den helt dominerende komplikation og behandles efter samme retningslinier som ved cirrose. Der anbefales screening for varicer ved diagnose og efter 6, 12 og 36 måneder, hvis trombosen ikke er opløst. Ascites ses kun sjældent og som regel kun hvis trombosen strækker sig ned i v. mesenterica superior inkluderende jejunale/ileale grene. Ascites behandles efter vanlige retningslinier. HE forekommer kun meget sjældent (7).

Ved akut præsentation med vedvarende abdominalsmerter afhænger komplikationerne ved non-cirrotisk PVT af trombosens udbredning. Den mest frygtede – tarmiskæmi – ses ved udbredt trombose sv.t. v. porta, inkluderende v. mesenterica superior og eventuelt jejunale/ileale forgreninger. Patienter der har mange smerter, særligt hvis de er vedvarende trods AK behandling, har høj risiko for manifest tarmiskæmi. Her kan trombektomi/TIPS komme på tale for at undgå manifest tarmiskæmi og resektion. Disse patienter bør derfor håndteres på et hospital med højtspecialiseret funktion (18). Er der ikke tilkommet interventionskrævende tarmiskæmi indenfor en uge, vil patienten næsten altid på dette tidspunkt være i tydelig klinisk bedring. Tilkomsten af langtidskomplikationer afhænger af regressionsgraden af trombosen.

TIPS

Der findes ikke studier, der kan påvise, at TIPS reducerer dødelighed ved akut præsentation af trombose i portalgebetet. Vellykket TIPS-anlæggelse med trombektomi i portalgebetet er beskrevet i små retrospektive studier (19).

Se i øvrigt under TIPS ved PVT og cirrose.

Kliniske rekommendationer

Udredning

- Der er ofte mere end én udløsende risikofaktor, så udredning for systemiske risikofaktorer anbefales i de fleste tilfælde

Behandling

- Akut PVT ved non-cirrose behandles med LMH i terapeutiske doser, evt. erstattet af VKA eller DOAK i minimum 6 måneder
- Behandlingsvarigheden afhænger af de tilgrundliggende risikofaktorer. Den kan være livslang

Komplikationer

- Der anbefales screening for varicer efter 6,12 og 36 måneder
- Komplikationer skal behandles efter gældende retningslinjer
- TIPS kan være en behandlingsmulighed ved behandlingsrefraktær variceblødning og/eller tarmiskæmi

Problemstilling 3: Budd-Chiari syndrom

Tromboser i de fraførende levervener kaldes Budd-Chiari syndrom (BCS). BCS betegnes som primært, når det er forårsaget af tromboser og sekundært, hvis det er betinget af udefra kommende kompression af levervenerne, som det kan ses ved malignitet eller levercyster.

Klinisk præsentation

BCS skyldes varierende grader af kompromitteret venøst afløb fra leveren. Omkring 20% af tilfældene er asymptomatiske og erkendes tilfældigt og disse patienter vil på diagnosetidspunktet oftest have udviklet kollateraler og atrofi af afficerede leversegmenter. Omkring 80% vil debutere med mavesmerter, hepatomegali og ascites, og af disse vil mere end halvdelen have udviklet øsofagusvaricer. I nogle tilfælde er tilstanden akut livstruende med kredsløbskolaps. Diagnosen stilles ved en 3-faset CT-scanning, hvor der ikke er kontrastfyldning i en eller flere levervener. Leveren er typisk forstørret og ødematøs med forstørret lobus caudatus (8, 49, 50).

Udredningen foretages som beskrevet for PVT hos patienter uden cirrose.

Behandling

Alle patienter bør påbegynde AK-behandling, og der anbefales en trinvis eskalering af behandlingsindsatsen afhængig af udviklingen i tilstanden (7, 8), se figur 1. Ved diagnosetidspunktet henvises til højt specialiseret center uden forsinkelse.

TIPS/levertransplanation

Langtidsresultaterne (overlevelse og livskvalitet) ved TIPS-anlæggelse ved BCS er i dag ligeværdig med langtidsresultaterne ved levertransplantation. Således er BCS blevet en sjælden indikation for levertransplantation (51).

Kliniske rekommandationer

- Udredningen bør foregå som ved non-cirrotisk PVT
- Alle BCS behandles initielt med LMH i terapeutiske doser, senere som ved PVT.
- Der er ofte indikation for anlæggelse af TIPS

Litteratursøgning og referencer

1. Rugivarodom M, Charatcharoenwitthaya P. Nontumoral Portal Vein Thrombosis: A Challenging Consequence of Liver Cirrhosis. J Clin Transl Hepatol. 2020;8(4):432-44.

2. Northup PG, Garcia-Pagan JC, Garcia-Tsao G, Intagliata NM, Superina RA, Roberts LN, et al. Vascular Liver Disorders, Portal Vein Thrombosis, and Procedural Bleeding in Patients With Liver Disease: 2020 Practice Guidance by the American Association for the Study of Liver Diseases. Hepatology. 2021;73(1):366-413.

3. Intagliata NM, Caldwell SH, Tripodi A. Diagnosis, Development, and Treatment of Portal Vein Thrombosis in Patients With and Without Cirrhosis. Gastroenterology. 2019;156(6):1582-99.e1.

4. Violi F, Corazza GR, Caldwell SH, Talerico G, Romiti GF, Napoleone L, et al. Incidence and Recurrence of Portal Vein Thrombosis in Cirrhotic Patients. Thromb Haemost. 2019;119(3):496-9.

5. Noronha Ferreira C, Marinho RT, Cortez-Pinto H, Ferreira P, Dias MS, Vasconcelos M, et al. Incidence, predictive factors and clinical significance of development of portal vein thrombosis in cirrhosis: A prospective study. Liver Int. 2019;39(8):1459-67.

6. Okuda K, Ohnishi K, Kimura K, Matsutani S, Sumida M, Goto N, et al. Incidence of portal vein thrombosis in liver cirrhosis. An angiographic study in 708 patients. Gastroenterology. 1985;89(2):279-86.

7. de Franchis R, Bosch J, Garcia-Tsao G, Reiberger T, Ripoll C, Baveno VIIF. Baveno VII - Renewing consensus in portal hypertension. J Hepatol. 2022;76(4):959-74.

8. European Association for the Study of the Liver. Electronic address eee. EASL Clinical Practice Guidelines: Vascular diseases of the liver. J Hepatol. 2016;64(1):179-202.

9. Stine JG, Wang J, Shah PM, Argo CK, Intagliata N, Uflacker A, et al. Decreased portal vein velocity is predictive of the development of portal vein thrombosis: A matched case-control study. Liver Int. 2018;38(1):94-101.

10. Anton A, Camprecios G, Perez-Campuzano V, Orts L, Garcia-Pagan JC, Hernandez-Gea V. The Pathophysiology of Portal Vein Thrombosis in Cirrhosis: Getting Deeper into Virchow's Triad. J Clin Med. 2022;11(3).

11. Turon F, Driever EG, Baiges A, Cerda E, Garcia-Criado A, Gilabert R, et al. Predicting portal thrombosis in cirrhosis: A prospective study of clinical, ultrasonographic and hemostatic factors. J Hepatol. 2021;75(6):1367-76.

12. Xu X, Guo X, De Stefano V, Silva-Junior G, Goyal H, Bai Z, et al. Nonselective beta-blockers and development of portal vein thrombosis in liver cirrhosis: a systematic review and meta-analysis. Hepatol Int. 2019;13(4):468-81.

13. Kalambokis GN, Oikonomou A, Christou L, Baltayiannis G. High von Willebrand factor antigen levels and procoagulant imbalance may be involved in both increasing severity of cirrhosis and portal vein thrombosis. Hepatology. 2016;64(4):1383-5.

14. Tripodi A, Anstee QM, Sogaard KK, Primignani M, Valla DC. Hypercoagulability in cirrhosis: causes and consequences. J Thromb Haemost. 2011;9(9):1713-23.

15. Gaballa D, Bezinover D, Kadry Z, Eyster E, Wang M, Northup PG, et al. Development of a Model to Predict Portal Vein Thrombosis in Liver Transplant Candidates: The Portal Vein Thrombosis Risk Index. Liver Transpl. 2019;25(12):1747-55.

16. Stine JG, Argo CK, Pelletier SJ, Maluf DG, Caldwell SH, Northup PG. Advanced non-alcoholic steatohepatitis cirrhosis: A high-risk population for pre-liver transplant portal vein thrombosis. World J Hepatol. 2017;9(3):139-46.

17. Amitrano L, Guardascione MA, Scaglione M, Menchise A, Martino R, Manguso F, et al. Splanchnic vein thrombosis and variceal rebleeding in patients with cirrhosis. Eur J Gastroenterol Hepatol. 2012;24(12):1381-5.

18. Senzolo M, Riva N, Dentali F, Rodriguez-Castro K, Sartori MT, Bang SM, et al. Long-Term Outcome of Splanchnic Vein Thrombosis in Cirrhosis. Clin Transl Gastroenterol. 2018;9(8):176.

19. Minagawa M, Makuuchi M. Treatment of hepatocellular carcinoma accompanied by portal vein tumor thrombus. World J Gastroenterol. 2006;12(47):7561-7.

20. Stuart KE, Anand AJ, Jenkins RL. Hepatocellular carcinoma in the United States. Prognostic features, treatment outcome, and survival. Cancer. 1996;77(11):2217-22.

21. Calvet X, Bruix J, Gines P, Bru C, Sole M, Vilana R, et al. Prognostic factors of hepatocellular carcinoma in the west: a multivariate analysis in 206 patients. Hepatology. 1990;12(4 Pt 1):753-60.

22. Ikai I, Arii S, Kojiro M, Ichida T, Makuuchi M, Matsuyama Y, et al. Reevaluation of prognostic factors for survival after liver resection in patients with hepatocellular carcinoma in a Japanese nationwide survey. Cancer. 2004;101(4):796-802.

23. Freeman RB, Jr. Transplantation for hepatocellular carcinoma: The Milan criteria and beyond. Liver Transpl. 2006;12(11 Suppl 2):S8-13.

24. Bruix J, Boix L, Sala M, Llovet JM. Focus on hepatocellular carcinoma. Cancer Cell. 2004;5(3):215-9.

25. Khanna R, Sarin SK. Noncirrhotic Portal Hypertension: Current and Emerging Perspectives. Clin Liver Dis. 2019;23(4):781-807.

26. Rodriguez-Castro KI, Porte RJ, Nadal E, Germani G, Burra P, Senzolo M. Management of nonneoplastic portal vein thrombosis in the setting of liver transplantation: a systematic review. Transplantation. 2012;94(11):1145-53.

27. Lee HK, Park SJ, Yi BH, Yeon EK, Kim JH, Hong HS. Portal vein thrombosis: CT features. Abdom Imaging. 2008;33(1):72-9.

28. Nakashima Y, Nakashima O, Tanaka M, Okuda K, Nakashima M, Kojiro M. Portal vein invasion and intrahepatic micrometastasis in small hepatocellular carcinoma by gross type. Hepatol Res. 2003;26(2):142-7.

29. Piscaglia F, Gianstefani A, Ravaioli M, Golfieri R, Cappelli A, Giampalma E, et al. Criteria for diagnosing benign portal vein thrombosis in the

assessment of patients with cirrhosis and hepatocellular carcinoma for liver transplantation. Liver Transpl. 2010;16(5):658-67.

30. Turon F, Hernández-Gea V, García-Pagán JC. Portal vein thrombosis: yes or no on anticoagulation therapy. Curr Opin Organ Transplant. 2018;23(2):250-6.

31. Delgado MG, Seijo S, Yepes I, Achecar L, Catalina MV, Garcia-Criado A, et al. Efficacy and safety of anticoagulation on patients with cirrhosis and portal vein thrombosis. Clin Gastroenterol Hepatol. 2012;10(7):776-83.

32. Loffredo L, Pastori D, Farcomeni A, Violi F. Effects of Anticoagulants in Patients With Cirrhosis and Portal Vein Thrombosis: A Systematic Review and Meta-analysis. Gastroenterology. 2017;153(2):480-7.e1.

33. Rodriguez-Castro KI, Vitale A, Fadin M, Shalaby S, Zerbinati P, Sartori MT, et al. A prediction model for successful anticoagulation in cirrhotic portal vein thrombosis. Eur J Gastroenterol Hepatol. 2019;31(1):34-42.

34. Lee SR, Lee HJ, Choi EK, Han KD, Jung JH, Cha MJ, et al. Direct Oral Anticoagulants in Patients With Atrial Fibrillation and Liver Disease. J Am Coll Cardiol. 2019;73(25):3295-308.

35. Lee HF, Chan YH, Chang SH, Tu HT, Chen SW, Yeh YH, et al. Effectiveness and Safety of Non-Vitamin K Antagonist Oral Anticoagulant and Warfarin in Cirrhotic Patients With Nonvalvular Atrial Fibrillation. J Am Heart Assoc. 2019;8(5):e011112.

36. Intagliata NM, Henry ZH, Maitland H, Shah NL, Argo CK, Northup PG, et al. Direct Oral Anticoagulants in Cirrhosis Patients Pose Similar Risks of Bleeding When Compared to Traditional Anticoagulation. Dig Dis Sci. 2016;61(6):1721-7.

37. Mort JF, Davis JPE, Mahoro G, Stotts MJ, Intagliata NM, Northup PG. Rates of Bleeding and Discontinuation of Direct Oral Anticoagulants in Patients With Decompensated Cirrhosis. Clin Gastroenterol Hepatol. 2021;19(7):1436-42.

38. Lv Y, Qi X, He C, Wang Z, Yin Z, Niu J, et al. Covered TIPS versus endoscopic band ligation plus propranolol for the prevention of variceal rebleeding in cirrhotic patients with portal vein thrombosis: a randomised controlled trial. Gut. 2018;67(12):2156-68.

39. Luo X, Wang Z, Tsauo J, Zhou B, Zhang H, Li X. Advanced Cirrhosis Combined with Portal Vein Thrombosis: A Randomized Trial of TIPS versus Endoscopic Band Ligation Plus Propranolol for the Prevention of Recurrent Esophageal Variceal Bleeding. Radiology. 2015;276(1):286-93.

40. Zahn A, Gotthardt D, Weiss KH, Richter G, Schmidt J, Stremmel W, et al. Budd-Chiari syndrome: long term success via hepatic decompression using transjugular intrahepatic porto-systemic shunt. BMC Gastroenterol. 2010;10:25.

41. Plessier A, Darwish-Murad S, Hernandez-Guerra M, Consigny Y, Fabris F, Trebicka J, et al. Acute portal vein thrombosis unrelated to cirrhosis: a prospective multicenter follow-up study. Hepatology. 2010;51(1):210-8.

42. Cohen O, Caiano LM, Tufano A, Ageno W. Cancer-Associated Splanchnic Vein Thrombosis. Semin Thromb Hemost. 2021;47(8):931-41.

43. Valeriani E, Di Nisio M, Riva N, Caiano LM, Porreca E, Bang SM, et al. Clinical history of cancer-associated splanchnic vein thrombosis. J Thromb Haemost. 2021;19(4):983-91.

44. Sissingh NJ, Groen JV, Koole D, Klok FA, Boekestijn B, Bollen TL, et al. Therapeutic anticoagulation for splanchnic vein thrombosis in acute pancreatitis: A systematic review and meta-analysis. Pancreatology. 2022;22(2):235-43.

45. Salembier A, Verhamme M, Verhamme P, Van Moerkercke W. Acute non-cirrhotic portal vein thrombosis : review. Acta Gastroenterol Belg. 2018;81(2):318-22.

46. De Gottardi A, Rautou PE, Schouten J, Rubbia-Brandt L, Leebeek F, Trebicka J, et al. Porto-sinusoidal vascular disease: proposal and description of a novel entity. Lancet Gastroenterol Hepatol. 2019;4(5):399-411.

47. Naymagon L, Tremblay D, Zubizarreta N, Moshier E, Troy K, Schiano T, et al. The efficacy and safety of direct oral anticoagulants in noncirrhotic portal vein thrombosis. Blood Adv. 2020;4(4):655-66.

48. Condat B, Pessione F, Hillaire S, Denninger MH, Guillin MC, Poliquin M, et al. Current outcome of portal vein thrombosis in adults: risk and benefit of anticoagulant therapy. Gastroenterology. 2001;120(2):490-7.

49. Hernández-Gea V, De Gottardi A, Leebeek FWG, Rautou PE, Salem R, Garcia-Pagan JC. Current knowledge in pathophysiology and management of Budd-Chiari syndrome and non-cirrhotic non-tumoral splanchnic vein thrombosis. J Hepatol. 2019;71(1):175-99.

50. Darwish Murad S, Plessier A, Hernandez-Guerra M, Fabris F, Eapen CE, Bahr MJ, et al. Etiology, management, and outcome of the Budd-Chiari syndrome. Ann Intern Med. 2009;151(3):167-75.

51. Sonavane AD, Amarapurkar DN, Rathod KR, Punamiya SJ. Long Term Survival of Patients Undergoing TIPS in Budd-Chiari Syndrome. J Clin Exp Hepatol. 2019;9(1):56-61.

Appendiks

Interessekonflikter Potentielle finansielle og økonomiske interessekonflikter for hver forfatter.

Niels Kristian Aagaard: ingen

Flemming Bendtsen: ingen

Jens Otto Clemmesen: ingen

Annette Dam Fialla: ingen

Line Tegtmeier Frandsen: ingen

Linda Skibsted Kornerup: ingen

Bjørn Stæhr Madsen: ingen

Lise Hobolth: ingen